Bydgoszcz 21 - 22.04.2023

Warsztaty Chirurgii Onkologicznej

Obustronne zabiegi rekonstrukcyjne wyniosłości piersi – w jaki sposób osiągnąć optymalną symetrię zabiegu

Konferencja naukowa

Kontrowersje w leczeniu chorych na raka piersi – spojrzenie interdyscyplinarne – update to 2023

CENTRUM ONKOLOGII

Centrum Onkologii
im. prof. Franciszka Łukaszczyka w Bydgoszczy
ul. dr I. Romanowska, 85-796 Bydgoszcz

VITACO HEALTH · Motiva implants · corza medical · Quill · BD · INTER CONSULT · Roche

AGENDA

21.04.2023 – PIĄTEK

07:30 **Planowanie zabiegów operacyjnych –** Oddział Nowotworów Piersi i Chirurgii Rekonstrukcyjnej, II piętro, sala seminaryjna nr 226

08:30 **Otwarcie warsztatów i konferencji**
Dyrektor Centrum Onkologii w Bydgoszczy Prof. dr hab. med. Janusz Kowalewski – sala wykładowa – Innowacyjne Forum Medyczne

08:35 - 14:30 **Część praktyczna –** przewidzianych 6 pokazowych zabiegów operacyjnych z przekazem online w czasie rzeczywistym, sala wykładowa – Innowacyjne Forum Medyczne

10:30 **Przerwa kawowa w trakcie zabiegów**

14:15 **Lunch**

ZABIEGI

Sala nr 2:

1. Obustronna wymiana ekspanderów na protezy ostateczne. Korekcja IMF po stronie lewej.
2. Wymiana ekspandera na protezę ostateczną piersi prawej. Korekcja położenia implantu i wymiana protezy piersi lewej. Korekcja IMF po stronie lewej.
3. Wymiana ekspandera na protezę ostateczną z konwersją do położenia prepektoralnego. Korekcja IMF po stronie lewej.

Sala nr 3:

1. Wymiana ekspandera na protezę ostateczną piersi prawej. Symetryzacja piersi lewej.
2. Wymiana ekspandera z konwersją do położenia subpektoralnego. Lipotransfer.
3. Lipotransfer

Konferencja naukowa

Kontrowersje w leczeniu chorych na raka piersi – spojrzenie interdyscyplinarne – update to 2023
Prowadzenie konferencji, moderacja:
Dr hab. n. med. Andrzej Kurylcio, Dr n. med. Daniel Maliszewski, Dr n. med. Marek Budner, Dr hab. n. med. Tomasz Nowikiewicz, prof. UMK

15:00 **Powitanie i rozpoczęcie konferencji -**
Dr hab. n. med. Tomasz Nowikiewicz, prof. UMK

15:10 - 15:30 **Różnice i elementy wspólne zabiegów odtwórczych wykonywanych u pacjentek z genetyczną predyspozycją do zachorowania na raka piersi oraz w przypadku czynnej choroby nowotworowej**
Dr n. med. Marek Budner

15:30 - 15:45 **Spojrzenie wstecz – co zmieniłbym, a co na pewno pozostawił w drodze do osiągnięcia aktualnego poziomu moich umiejętności w zakresie zabiegów odtwórczych wyniosłości piersi**
Dr n. med. Daniel Maliszewski

15:45 - 16:00 **Radioterapia uzupełniająca po leczeniu odtwórczym wyniosłości piersi – aktualny stan wiedzy**
Prof. dr hab. n. med. Roman Makarewicz

16:00 - 16:15 **Hormonoterapia raka piersi w aspekcie współpracy chirurga i onkologa klinicznego**
Dr n. med. Agnieszka Koper

16:15 - 16:30 **Aktualne, innowacyjne metody systemowego leczenia raka piersi**
Dr hab. n. med. Krzysztof Koper, prof. UMK

16:30 - 16:45 **Systemowe leczenie okołooperacyjne w potrójnie ujemnym raku piersi – nowe możliwości, nowe ograniczenia**
Dr n. med. Adrianna Makarewicz

16:45 - 17:00 **Implikacje kliniczne nosicielstwa gronkowca złocistego MSSA u chorych na raka piersi wymagających leczenia rekonstrukcyjnego z użyciem sztucznego implantu**
Dr n. med. Maria Szymankiewicz, Mgr Anna Szczepańska

17:00 - 17:15 **Przerwa kawowa**

17:15 - 17:30 **Aktualne możliwości wizualizacji węzła wartowniczego u chorych na raka piersi – jak długo niezbędne będzie użycie radioznacznika**
Dr hab. n. med. Andrzej Kurylcio

17:30 - 17:45 **Zabiegi rekonstrukcji wyniosłości piersi z użyciem płatów nieuszypułowanych – fanaberie chirurga, aktualny trend mody leczenia czy rzeczywista konieczność**
Dr n. med. Elżbieta Stasienko

17:45 - 18:00 **Analiza stopnia konieczności wykorzystania siatek syntetycznych w leczeniu rekonstrukcyjnym u chorych na raka piersi – materiał własny ośrodka**
Dr hab. n. med. Tomasz Nowikiewicz, prof. UMK

18:00 - 18:15 **Śródoperacyjne metody oceny radykalności wycięcia guza pierwotnego u pacjentek z rakiem piersi, poddawanych leczeniu oszczędzającemu gruczoł piersiowy**
Dr n. med. Marta Drzewiecka-Kłysz, lek. med. Witold Kowalski

18:15 - 18:30 **Blaski i cienie zabiegów rekonstrukcyjnych u chorych na raka piersi – opis przypadków**
Dr n. med. Krzysztof Pławski, Dr n. med. Artur Gralec

18:30 - 18:45 **Dyskusja i zakończenie konferencji**
Dr hab. n. med. Tomasz Nowikiewicz, prof. UMK

22.04.2023 – SOBOTA

08:00	**Planowanie zabiegów operacyjnych –** Oddział Nowotworów Piersi i Chirurgii Rekonstrukcyjnej, II piętro, sala seminaryjna nr 226
08:30 - 08:45	**Biopsja mammotomiczna w diagnostyce zmian gruczołu piersiowego – doświadczenia własne ośrodka –** Dr n. med. Artur Gralec, sala wykładowa – Innowacyjne Forum Medyczne
08:45 - 14:00	**Część praktyczna –** przewidziane 2 pokazowe zabiegi operacyjne z przekazem online w czasie rzeczywistym, sala wykładowa – Innowacyjne Forum Medyczne
10:30	**Przerwa kawowa w trakcie zabiegów**
	ZABIEGI
	Sala nr 2:
	1. Wymiana protezy ostatecznej piersi prawej. Repozycja KOB. Mastektomia prosta lewostronna – skin & nipple sparing mastectomy, jednoczasowa rekonstrukcja wyniosłości piersi prepektoralna protezą.
	2. Wymiana ekspandera na protezę ostateczną piersi prawej. Mastektomia prosta lewostronna – skin & nipple sparing mastectomy, jednoczasowa rekonstrukcja wyniosłości piersi prepektoralna protezą.
14:00	**Zakończenie i podsumowanie warsztatów**

KOMITET ORGANIZACYJNO - NAUKOWY

Przewodniczący Komitetu Naukowego:
Dr hab. n. med. Tomasz Nowikiewicz, prof. UMK

Członkowie Komitetu Naukowego:
Dr hab. n. med. Andrzej Kurylcio
Dr n. med. Marek Budner
Dr n. med. Daniel Maliszewski

Przewodniczący Komitetu Organizacyjnego:
Dr hab. n. med. Tomasz Nowikiewicz, prof. UMK

Członkowie Komitetu Organizacyjnego:
Dr n. med. Marta Drzewiecka-Kłysz
Dr n. med. Artur Gralec
Lek. med. Jacek Hoffman
Lek. med. Witold Kowalski
Dr n. med. Edward Krajewski
Lek. med. Andrzej Nowosad
Lek. med. Tomasz Paradowski
Dr n. med. Krzysztof Pławski
Dr n. med. Piotr Rhone
Dr n. med. Elżbieta Stasienko

Przypadek I: Obustronna wymiana ekspanderów na protezy ostateczne. Korekcja IMF po stronie lewej.

Historia choroby: 08.2012 – mastektomia sposobem Maddena lewostronna (rak inwazyjny wieloogniskowy), CHTH uzupełniająca, 12.2017 – rekonstrukcja odroczona subpektoralna wyniosłości piersi lewej (ekspander Polytech 600 ml), 12.2021: mastektomia podskórna prawostronna z SNB (rak inwazyjny) oraz jednoczasową rekonstrukcją prepektoralną wyniosłości piersi (ekspander Polytech 600 ml, siatka Serasynth). Aktualnie wyraźna asymetria obu wyniosłości.
Planowany zabieg: Obustronna wymiana ekspanderów na protezy ostateczne (Motiva ASFF-52Q, ASMF-54Q)

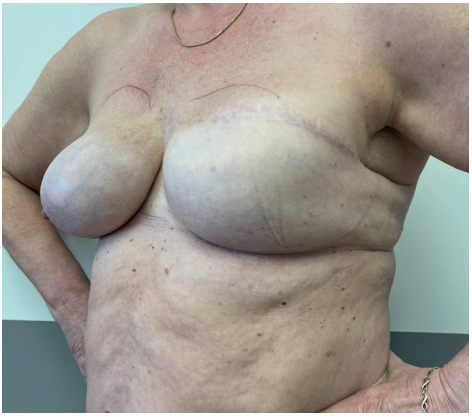

Przypadek II: Wymiana ekspandera na protezę ostateczną piersi prawej. Korekcja położenia implantu i wymiana protezy piersi lewej. Korekcja IMF po stronie lewej.

Historia choroby: 08.2012 – mastektomia z SNB lewostronna (rak inwazyjny wieloogniskowy), CHTH i RTH uzupełniająca, 06.2014 – rekonstrukcja odroczona subpektoralna wyniosłości piersi lewej (ekspander Polytech 200), 12.2014 – wymiana ekspandera na protezę ostateczną (Polytech 250), 11.2021: mastektomia podskórna prawostronna z ALND (rak inwazyjny, stan po CHTH neoadjuwantowej) oraz jednoczasową rekonstrukcją subpektoralną wyniosłości piersi (ekspander Polytech 200). Aktualnie wyraźna asymetria obu wyniosłości oraz podniesienie IMF po stronie lewej.
Planowany zabieg: Wymiana ekspandera na protezę ostateczną piersi prawej. Korekcja położenia implantu i wymiana protezy piersi lewej (Motiva ERSD-205Q, ERSF-235Q, ERSD -245Q, ERSF-255Q). Korekcja IMF po stronie lewej.

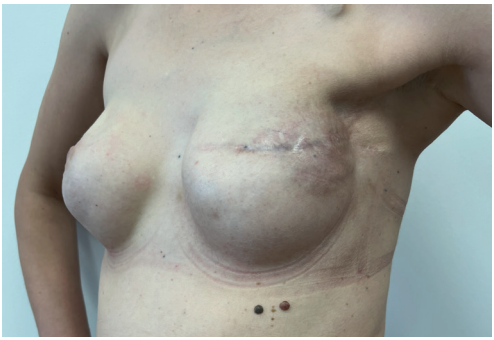

Przypadek III: Wymiana ekspandera na protezę ostateczną z konwersją do położenia prepektoralnego. Korekcja IMF po stronie lewej.

Historia choroby: 11.2021 – mastektomia prosta z SNB lewostronna (rak inwazyjny) z jednoczasową rekonstrukcją subpektoralną wyniosłości piersi (ekspander POLYTECH 300), CHTH i RTH uzupełniająca. Obecnie znaczne zwłóknienie torebki ekspandera po radioterapii, wyraźne ścieńczenie powłok, asymetria z piersią prawą.
Planowany zabieg: Wymiana ekspandera na protezę ostateczną z konwersją do położenia prepektoralnego. Korekcja IMF po stronie lewej (protezy Motiva ERSM-275Q, ERSM-290Q, ERSM-310Q), ew. siatka Serasynth mesh Pocket 150.

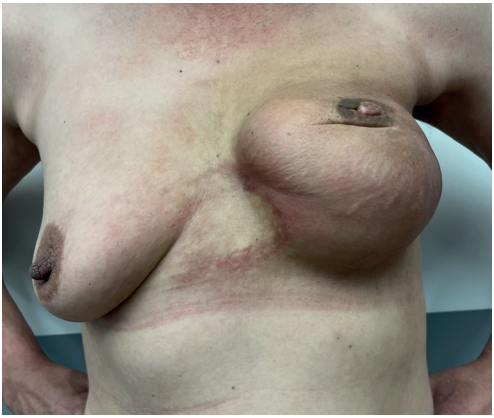

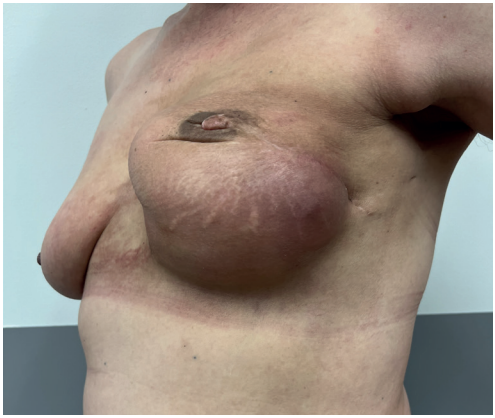

Przypadek IV: Wymiana ekspandera na protezę ostateczną piersi prawej. Symetryzacja piersi lewej z wolnym przeszczepem kompleksu otoczka-brodawka.

Historia choroby: 11.2021 – mastektomia podskórna redukcyjna prawostronna sposobem Navy w modyfikacji Muniosa (rak inwazyjny, stan po CHTH neoadjuwantowej) z jednoczasową rekonstrukcją subpektoralną wyniosłości piersi (ekspander POLYTECH 600), RTH uzupełniająca.
Planowany zabieg: Wymiana ekspandera na protezę ostateczną piersi prawej (protezy Motiva ERSD-575Q, ERSF-700Q, ERSD-625Q), symetryzacja piersi lewej z wolnym przeszczepem kompleksu otoczka-brodawka.

Przypadek V: Wymiana ekspandera z konwersją do położenia subpektoralnego. Lipotransfer.

Historia choroby: 09.2019 – mastektomia prosta z SNB lewostronna (rak inwazyjny, stan po CHTH neoadjuwantowej) z jednoczasową rekonstrukcją prepektoralną wyniosłości piersi (proteza POLYTECH 335 + siatka SERASYNTH-Mesh SN 44850). Od około roku postępujące ścieńczenie płata skórno-tłuszczowego w nasilającym się przykurczem torebkowym, asymetria ze stroną prawą. **Planowany zabieg:** Wymiana ekspandera z konwersją do położenia subpektoralnego (ekspandery Motiva XML-62, XML-58, XML-54). Lipotransfer.

Przypadek VI: Lipotransfer (przed planowanym powtórnym odtworzeniem wyniosłości piersi).

Historia choroby: 08.2016 – mastektomia prosta z SNB prawostronna (rak inwazyjny wieloogniskowy) z jednoczasową rekonstrukcją subpektoralną wyniosłości piersi (ekspander POLYTECH 300), CHTH uzupełniająca. 11.2016 – usunięcie ekspandera z powodu objawów infekcji, na skutek ścieńczenia i marwicy miejscowej płata skórno-tłuszczowego. Obecnie znaczne ścieńczenie powłok, miejscowy zanik tkanki podskórnej. **Planowany zabieg:** Lipotransfer (przed planowanym powtórnym odtworzeniem wyniosłości piersi).

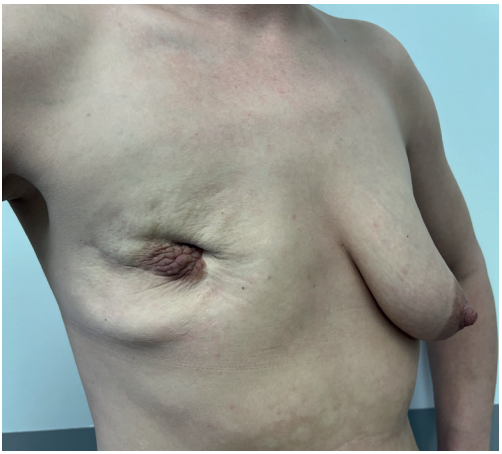

Przypadek VII: Przykurcz torebkowy. Wymiana protezy ostatecznej piersi prawej. Mastektomia prosta lewostronna – skin & nipple sparing mastectomy, jednoczasowa rekonstrukcja wyniosłości piersi prepektoralna protezą. Korekcja IMF po stronie prawej.

Historia choroby: 08.2018 – mastektomia z SNB prawostronna (rak inwazyjny, stan po CHTH neoadjuwantowej) oraz jednoczasową rekonstrukcją subpektoralną wyniosłości piersi (ekspander Polytech 300 ml), 01.2022 – wymiana ekspandera na protezę ostateczną piersi (Polytech Replicon 255 ml), nosicielka mutacji BRCA1 – pacjentka zakwalifikowana do leczenia zmniejszającego ryzyko zachorowania na raka piersi lewej.
Planowany zabieg: Wymiana protezy ostatecznej piersi prawej. Repozycja KOB. Mastektomia prosta lewostronna – skin & nipple sparing mastectomy, jednoczasowa rekonstrukcja wyniosłości piersi prepektoralna protezą (Motiva ERSM-275, ERSD-300, ERSM-245). Korekcja IMF po stronie prawej.

Przypadek VIII: Wymiana ekspandera na protezę ostateczną piersi prawej. Mastektomia prosta lewostronna – skin & nipple sparing mastectomy, jednoczasowa rekonstrukcja wyniosłości piersi prepektoralna protezą.

Historia choroby: 12.2022 – mastektomia z SNB prawostronna (rak inwazyjny, stan po CHTH neoadjuwantowej) z jednoczasową rekonstrukcją prepektoralną wyniosłości piersi (ekspander Motiva 345 ml), nosicielka mutacji BRCA1 – pacjentka zakwalifikowana do leczenia zmniejszającego ryzyko zachorowania na raka piersi lewej.
Planowany zabieg: Wymiana ekspandera na protezę ostateczną piersi prawej. Mastektomia prosta lewostronna – skin & nipple sparing mastectomy, jednoczasowa rekonstrukcja wyniosłości piersi prepektoralna protezą (Motiva ASLF-52Q, ASLF-50Q, ERSD-380Q, ERSF-450Q), siatka Serasynth mesh Pocket 250.

Patronat honorowy

WOJEWODA
KUJAWSKO-POMORSKI